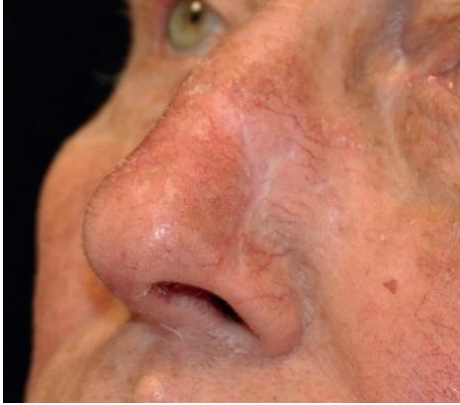
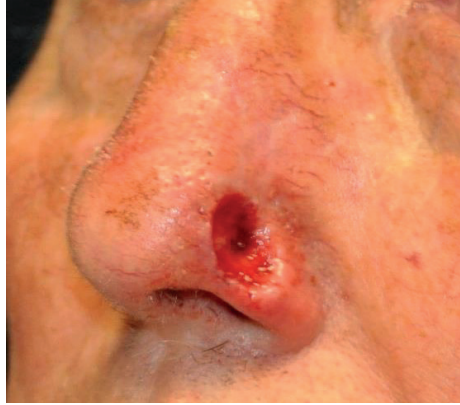
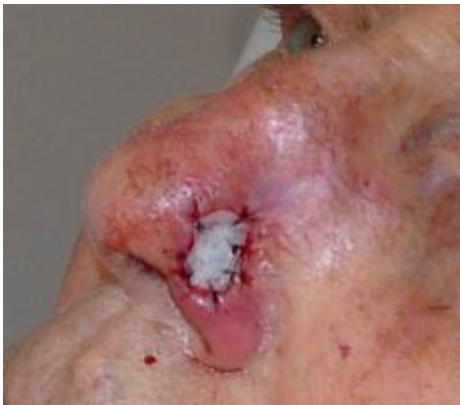
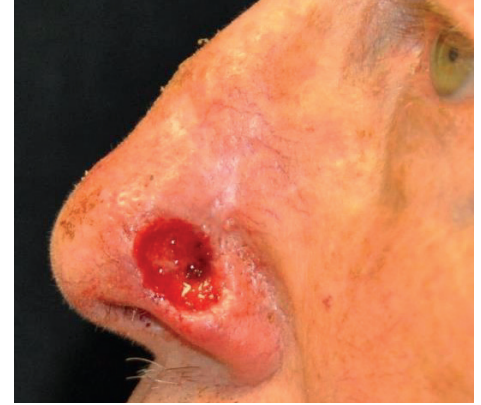
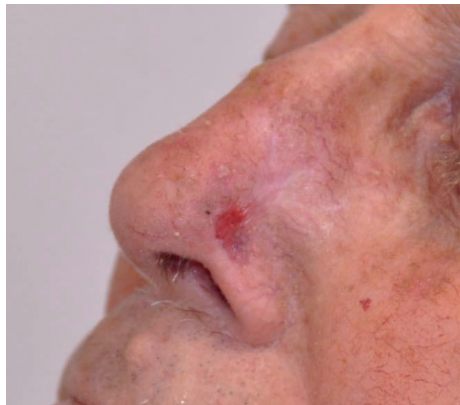Rezidiv Basaliom im Bereich des linken Nasenflügels, makroskopisch nur schwer im Narbengewebe bei Z.n. Vorresektionen abzugrenzen.



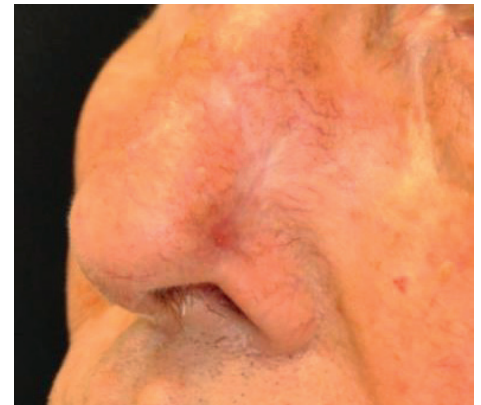
Z.n. R0 Resektion eines superfiziellen Basalioms. Der Patient wünscht keine Lappenrekonstruktion.



Zuschnitt und Einnahm der Artificial Dermis PELNAC™, verstärkte Ausführung. Glänzende Seite mit Silikonschicht zeigt nach oben.



Befund nach Entfernung der Silikonschicht am 7. Tag. Weitere topische Behandlung mit Hydrogel zur weiteren sekundären Wundheilung.



14 Tage nach Entfernung der Silikonfolie reizlose Abheilung und Reepithelialisierung. Vergleichsweise nur geringe Retraktion der Nasenflügelkante.